

REPORTE DE CASO

Probable intoxicación por ionóforos en un equino

Equine intoxication for ionoforos (case report)

RAMÍREZ-DUARTE, W. F.* & CUMACO-MORENO, I. F.**

*Estudiante de Medicina Veterinaria y Zootecnia, Escuela de Medicina Veterinaria y Zootecnia, Facultad de Ciencias Agropecuarias y Recursos Naturales, Universidad de los Llanos, Villavicencio, Colombia.

**M.V. Universidad Nacional de Colombia, Docente de Semiología y Clínico de Grandes Animales, Universidad de los Llanos.

Recibido en junio 30, 2005 – Aprobado en octubre 31, 2005

R E S U M E N

Un equino macho, entero, Paso Fino Colombiano de 9 meses de edad fue recibido en la Clínica Veterinaria de la Universidad de los Llanos con evidencia de postración e historia de consumo de concentrado para pollos de engorde durante cuatro días previos a la consulta. La evaluación clínica reveló aumento de la temperatura rectal, taquicardia leve, soplo holosistólico, hiperhidrosis, pulsos digitales en miembros anteriores, hipermotilidad intestinal, hiporreflexia patelar e hiposensibilidad en la tabla del cuello y la cara. Los exámenes paraclínicos mostraron anemia leve, leucocitosis neutrofílica y linfocítica, aumento moderado de la concentración de


CK y leve de BUN. Con base en la anamnesis de consumo de concentrado para pollos de engorde y las manifestaciones clínicas se determinó como diagnóstico más probable la intoxicación por ionóforos. Se instauró un tratamiento paliativo consistente en fluidoterapia con solución Ringer lactato, fenilbutazona y dimetilsulfóxido vía intravenosa y acepromazina y una mezcla de selenito de sodio, sulfato de zinc, yoduro de potasio y fosforilcolina vía intramuscular. El paciente mejoró su condición progresivamente y fue dado de alta el día 14.

PALABRAS CLAVE: Ionóforos, intoxicación, rabdomiolisis, equino.

A B S T R A C T

A stallion Colombian Paso Fino horse of 9 - months old was attended at the Veterinary Hospital of Universidad de los Llanos with evidence of postration and history it had been feeded with poultry feed before four days. During the clinical examination, the horse showed an increase of the rectal temperature, mild tachycardia, holosystolic murmur, profuse sweating, digital pulses on the front limbs, intestinal hypermotily, patelar hyporeflexia and decrease of

sensitivity on neck and face. Survey of laboratory showed mild anemia, lymphocitic and neutrophilic leukocytosis, slight increase on the level of creatine kinase and blood urea nitrogen. Poisoning by ionophores in the horse was stablished as more probable diagnoses based on the clinical signs and the consumption of poultry feed. The treatment on that case was paleative which consisted in fluid therapy with Ringer Lactate, phenilbutazone and dimethylsulphox-



ide by intravenous administration and acepromazine and a mixture of zinc sulphate, sodium selenite, potassium iodide and phosphorilcholine by intramuscular administration. It improved their progressively

condition and it was given exit at 14 days after of the attendance.

Keywords: Ionophores, Poisoning, Rhabdomyolysis, Equine.

INTRODUCCIÓN

La intoxicación por ionóforos es un evento poco frecuente en equinos, en los que puede ocurrir por el consumo accidental de concentrado para aves que contiene ionóforos como aditivos, así como por errores en la mezcla o contaminación del alimento con estos productos. Los ionóforos (monensina, lasalocid, semduramicina de sodio, propionato potásico de ladliomicina, entre otros) son aditivos alimenticios utilizados como promotores de crecimiento y como coccidiostatos en avicultura y ganadería. También se ha descrito su uso en la profilaxis del edema y enfisema pulmonar agudo bovino (Langston *et al.*, 1985), y con fines terapéuticos en la intoxicación por plomo (Hamidinia *et al.*, 2002) y en la falla cardíaca congestiva en ensayos realizados por Meral (1998) en hamsters.

Las manifestaciones clínicas de intoxicación por ionóforos reportadas en equinos incluyen depresión, anorexia, ataxia, debilidad muscular, taquicardia, taquipnea, edema, hiperhidrosis, cólico, paresia o parálisis, recumbencia, shock y muerte (Hanson *et al.*, 1981; Langston *et al.*, 1985; Rollinson *et al.*, 1987; Bezerra *et al.*, 2000).

El efecto tóxico inducido por los ionóforos es ocasionado por un aumento de la concentración de calcio intracelular ($\uparrow [Ca^{+2}]_i$) que puede ocurrir de dos for-

mas: 1) por aumento de la concentración de sodio intracelular, inducido por el transporte de complejos ionóforo/ Na^+ a través de la membrana celular (realizado por la monensina, salinomycin y lasalocid) en intercambio con un protón, lo que lleva a un intercambio Na^+/Ca^{+2} a nivel de la membrana ribosomal y del retículo sarcoplásmico, generando también acidosis, y 2) por transporte directo del Ca^{+2} desde el espacio extracelular inducido por el transporte de complejos lasalocid/ Ca a través de la membrana celular. El $\uparrow [Ca^{+2}]_i$ induce un daño a membranas celulares y subcelulares por activación de fosfolipasas y proteasas intracelulares y aumenta la contractilidad muscular de forma directa e indirecta a través del aumento en la concentración de catecolaminas séricas por activación de células secretoras en la médula adrenal. Posterior al daño de las membranas celulares de los eritrocitos y de las fibras musculares ocurre un evento hemolítico intra y extravascular y de rhabdomyolisis lo que genera hemoglobinuria y mioglobinuria con el daño nefrotóxico subsecuente (Langston *et al.*, 1985).


Por otra parte, los ionóforos inducen diarrea por su efecto antibiótico sobre la flora microbiana intestinal y por la alteración de la motilidad intestinal. (Langston *et al.*, 1985).

HISTORIA, EXAMEN CLÍNICO Y PRUEBAS PARACLÍNICAS

Un equino macho, entero, Paso Fino Colombiano (modalidad trocha) de 9 meses de edad fue recibido en la Clínica Veterinaria de la Escuela de Medicina Veterinaria y Zootecnia de la Universidad de los Llanos con manifestaciones de postración desde el día anterior. El propietario reportó que el paciente fue alimentado con concentrado para pollos de engorde con un suministro diario de 1 kg durante los cuatro días previos a su recepción en la clínica y que un día después de iniciado el suministro de concentrado fue encontrado postrado pero se levantó nuevamente. No fue sometido a ejercicios extenuantes y fue reportado negativo

para anemia infecciosa equina con cuatro meses de anterioridad.

El paciente fue recibido en decúbito con incapacidad de sostenerse en pie, temperatura rectal de $39,8^{\circ}C$, hiperhidrosis, frecuencia cardíaca de 56 latidos/min, flacidez muscular, soplo holosistólico (3 de 5 con punto de máxima intensidad en la válvula pulmonar), pulsos digitales de intensidad leve a moderada en miembros anteriores, hipermotilidad intestinal en los cuatro cuadrantes, con hiporreflexia patelar e hiposensibilidad en la tabla del cuello y la cara. No se



halló ninguna otra anormalidad al examen clínico. Con base en la historia y los hallazgos clínicos los diagnósticos diferenciales considerados incluyeron intoxicación por ionóforos, rabdomiolisis por ejercicio, botulismo, deficiencia de vitamina E y selenio y lesión medular a nivel cervical.

Respecto a los planes diagnósticos (Tabla 1), el cuadro hemático reveló anemia leve (hematocrito de 25%), leucocitosis (23.000 cel/mL) con neutrofilia (15.410 cel/mL) y linfocitosis (7.130 cel/mL) y el perfil de bioquímica sérica reveló un aumento mode-

rado de la concentración sérica de creatin kinasa (CK, 1832 UI) y un aumento leve en la concentración sérica de nitrógeno ureico (BUN, 36,9 mg/dL), sin aumento en los niveles séricos de aspartato transaminasa (AST) y de creatinina. El nivel de proteínas plasmáticas totales (PPT) se halló dentro del rango normal y no se hallaron anomalías en el electrocardiograma. Al siguiente día los niveles séricos de CK, AST, BUN y creatinina no revelaron diferencias significativas con respecto a la primera medición excepto por el nivel de BUN, el cual se encontró dentro del rango normal (25,5 mg/dL).

Parámetro	Día 1	Día 2	Rango normal
Cuadro hemático			
Hematocrito (%)	25	---	36 ± 3
Leucocitos (cel/mL)	23.000	---	9,03 x 10 ³ ± 1,13
Neutrófilos (cel/mL)	15.410	---	3,82 x 10 ³ ± 0,78
Linfocitos (cel/mL)	7.130	---	4,39 x 10 ³ ± 1,10
Eosinófilos (cel/mL)	0	---	0,234 x 10 ³ ± 0,232
Basófilos (cel/mL)	0	---	0,021 x 10 ³ ± 0,024
Monocitos (cel/mL)	460	---	0,22 x 10 ³ ± 0,10
Bioquímica sérica			
Creatin kinasa (UI)	1832	1682	113 - 333
AST (UI)	20	72	152 - 294
Creatinina (mg/dL)	1,2	0,99	0,9 - 1,9
BUN (mg/dL)	36,9	25,5	12 - 26
PPT (gr/dL)	6,0	---	5,5 - 7,3

Tabla 1. Resultados del cuadro hemático y bioquímica sérica (Valores normales del cuadro hemático expresados en media ± desviación estándar). Fuente: Valores normales tomados de Meyer & Harvey (1998).

El tratamiento instaurado incluyó lavado gástrico y suministro de 1 L de aceite mineral vía oral, posteriormente se hidrató vía intravenosa (IV) con solución de Ringer lactato al doble de la dosis de mantenimiento (100 mL/kg/día); se administró fenilbutazona 8,8 mg/kg IV el primer día, seguido de 4,4 mg/kg/día por dos días y 2,2 mg/kg/día por cuatro días; acepromazina 0,05 mg/kg intramuscular (IM) cada 8 h durante 9 días; dimetilsulfóxido 0.8 g/kg en solución de Ringer lactato al 2,5 % con infusión de 2 L vía IV cada 24 h durante 2 días y una mezcla de selenito de sodio, sulfato de zinc, yoduro de potasio y

fosforilcolina a razón de 1 mL/20 Kg vía IM cada 24 h durante 6 días.

El paciente manifestó disminución en el consumo de agua los primeros 3 días y pasado este tiempo se suspendió la hidratación IV; continuó postrado durante 9 días manteniéndose estable con evidente mejoría y posteriormente logró apoyarse con ayuda evidenciando un aumento progresivo del tiempo que permanecía en estación. El 5° día la orina mostró una apariencia turbia con coloración café, pero no se le corrió ninguna prueba. La depresión se presentó hasta el 5° día.



Este mismo día se evidenció el desarrollo de úlcera por decúbito grado I (según clasificación de Swaim & Henderson, 1990, citado por Swaim *et al.*, 1996) en el codo derecho, constituyendo un nuevo problema por lo cual se instauró la aplicación de una crema compuesta de ácido fenólico, óxido de zinc y aceite de pino y se realizó un vendaje de protección en forma de dona de acuerdo a lo descrito por Swaim *et al.* (1996). La úlcera progresó a grado II al 7º día, desarrollando un área enfisematosa el 10º día por lo que se instauró un tratamiento antibiótico con penicilina G sódica (33.300 UI/Kg IV, dosis única) seguido de penicilinas benzatínica, procaínica y potásica (20.000 UI/Kg/24 h vía IM) durante cuatro días. El proceso de cicatrización se evidenció favorable hacia el 11º día. La hipermotilidad gastrointestinal se manifestó durante los primeros seis días. Al 11º día se halló hipertonicidad de masas musculares por lo que se instauró la hidroterapia durante 20 minutos diarios y se aplicó crema caliente en las masas musculares (Figura 1).

El paciente fue dado de alta al 14º día y se recomendó continuar con la hidroterapia, la aplicación diaria de crema caliente en las masas musculares y de la

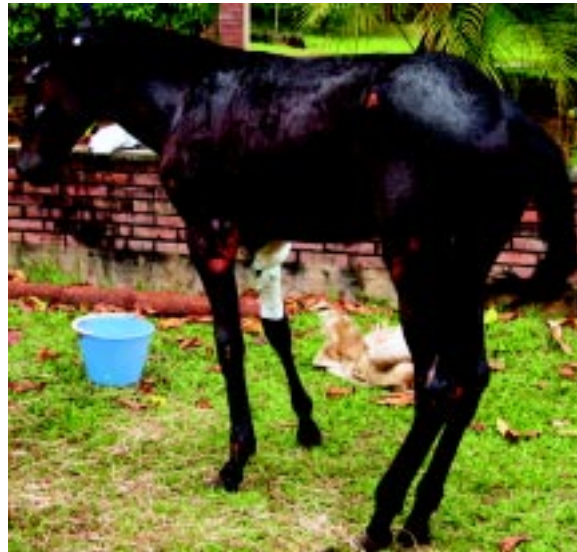

Figura 1. Equino con posición anómala por hipertonicidad de masas musculares (11º día).

crema compuesta de ácido fenólico, óxido de zinc y aceite de pino en la región ulcerada con mantenimiento del vendaje protector.

DISCUSIÓN


Con base en la evidencia anamnésica de consumo de concentrado para pollos y las manifestaciones clínicas consistentes con rabdomiolisis se toma como diagnóstico más probable miototoxicosis por ionóforos. No se realizó un diagnóstico definitivo de intoxicación por ionóforos, para lo cual se requiere determinar la concentración de ionóforos en el alimento o el contenido gastrointestinal.

La rabdomiolisis inducida por ejercicio ocurre después de trabajos extenuantes desarrollados posterior a periodos de descanso con alimentación completa (Hulland, 1993). En el presente caso no hubo evidencia anamnésica de ejercicios extenuantes previo al desarrollo de la enfermedad. La postración por atonía muscular puede ser ocasionada por la toxina botulínica del *Clostridium botulinum* (Kotsonis *et al.*, 2001), pero el cuadro clínico característico que cursa con disfagia, pérdida del tono de la lengua e ilio (Whitlock, 2002) no fue evidente en este caso. En la deficiencia de vitamina E y selenio las manifestaciones clínicas de compromiso muscular surgen de manera gradual acompañadas de procesos de mineralización del tejido muscular (Doonan *et al.*, 1989), notándose endurecidos a la palpación, lo cual no se evidenció en este

caso. Una lesión nerviosa como causa de la postración se descartó por medio del examen clínico.

La anemia leve (hto: 25%) que presentó el paciente pudo ser ocasionada por un proceso hemolítico intra y/o extravascular inducido por el daño en la integridad de la membrana celular de los eritrocitos que puede haber sido ocasionado por los ionóforos (Langston *et al.*, 1985). Aunque no se determinó con exámenes clínicos y paraclínicos otra causa posible de anemia, se pueden considerar entidades concomitantes como anemia infecciosa, hemoparásitos y deficiencia de Cu (común en la región por los altos niveles de hierro en los suelos) como agentes causales o que contribuyeron a la anemia leve que manifestó el paciente.

El soplo holosistólico puede ser el reflejo de un daño al miocardio inducido por ionóforos, sin embargo no hubo evidencia electrocardiográfica de disturbios cardiacos. El soplo pudo ser ocasionado también por turbulencias generadas por la reducida viscosidad de la sangre como consecuencia de la anemia (Patteson & Cripps, 1993; Patteson & Bussitt, 1996).



La hiposensibilidad y la hiporreflexia patelar pudieron ser ocasionadas por la concentración citoplasmática elevada de calcio, como consecuencia de la intoxicación por ionóforos (Langston *et al.*, 1985), que pudo inducir un agotamiento de neurotransmisor; sin descartar que la hiposensibilidad haya sido generada por presión sobre estructuras nerviosas debido al decúbito prolongado.

La hiperhidrosis es un signo evidenciado frecuentemente en caballos intoxicados por ionóforos que puede ser ocasionado por un aumento de la concentración sérica de catecolaminas inducido por dos razones: 1) por el aumento en la actividad de las células secretoras de la médula adrenal ocasionado por el $\uparrow[\text{Ca}]_i$ como efecto directo de los ionóforos y 2) por el estrés ocasionado por el dolor muscular y la posturación (Bezerra *et al.*, 2000). La adrenalina induce hiperhidrosis debido a la innervación b-2 adrenérgica de las glándulas sudoríparas de los equinos (Bal, 1993).

En eventos de rabdomiolisis suele presentarse infiltración neutrofílica y liberación de proteínas miocelulares tales como la creatin kinasa y la mioglobina hacia la circulación (Tidball, 1995, citado por Suzuki *et al.*, 1999). Esta infiltración neutrofílica en respuesta al daño muscular puede explicar la leucocitosis neutrofílica hallada en este caso. Ha sido reportado el desarrollo de leucocitosis neutrofílica y linfopénica en ganado vacuno intoxicado con monensina (Langston *et al.*, 1985), sin embargo no hay reportes de leucocitosis neutrofílica y linfocítica en eventos de intoxicación por ionóforos en equinos. Suzuki *et al.* (1996) han descrito que las catecolaminas liberadas en eventos estresantes promueven el desarrollo de neutrofilia con aumento de la función oxidativa de los fagocitos polimorfonucleares.

La coloración café de la orina puede indicar mioglobinuria, sin embargo no se realizó confirmación con pruebas de laboratorio. La mioglobinuria en casos de intoxicación por ionóforos ocurre por un proceso de necrosis muscular inducido por un $\uparrow[\text{Ca}^{+2}]_i$ (Rowland, 2000, citado por Kouyoumdjian *et al.*, 2001), lo que desencadena la activación de fosfolipasas y proteasas intracelulares con el consecuente daño muscular (Langston *et al.*, 1985). Van Vleet *et al.* (1983) citado por Kouyoumdjian *et al.* (2001) reportaron el desarrollo de mioglobinuria 4 a 9 días post ingestión de monensina, lo cual concuerda con la presencia de orina color café el 5° día. La mioglobinuria es previsible en este caso como consecuencia de la rabdomiolisis inducida por los ionóforos aunada al daño muscular ocasionado por el decúbito.

Sin embargo, el proceso necrótico no fue confirmado con biopsias musculares.

El tratamiento con acepromazina ha sido recomendado en eventos de rabdomiolisis debido a su efecto antagonista a-adrenérgico por lo que promueve la vasodilatación capilar periférica y contribuye a mejorar la perfusión muscular, lo que facilita los procesos de reparación tisular y la remoción de detritos celulares y mediadores inflamatorios y metabólicos (Andrews, 1994). Además, a través de su efecto vasodilatador, promueve el mantenimiento de la perfusión renal y actúa a nivel del sistema nervioso central reduciendo la ansiedad que frecuentemente acompaña los episodios agudos de mialgia (De La Corte & Valberg, 2000). El dolor muscular induce activación del sistema nervioso autónomo simpático lo que conlleva a una reducción de la perfusión muscular y renal (Andrews, 1994).

La terapia con fluidos es esencial debido a que el paciente pierde cantidades significativas de sodio, potasio, cloro y agua a través de la sudoración, siendo recomendadas las soluciones poli-iónicas balanceadas como el Ringer's lactato o el cloruro de sodio al 0,9 % (Andrews, 1994; De La Corte & Valberg, 2000). El suministro de solución Ringer's lactato vía intravenosa se realizó al doble del mantenimiento con el fin de promover la diuresis y prevenir o detener el efecto nefrotóxico de la mioglobina y la hemoglobina, que aunque no se corroboró la presencia de estos dos compuestos en la orina se presume con base en la fisiopatología de la intoxicación por ionóforos y en la coloración café de la orina.

La mezcla de selenito de sodio, sulfato de zinc, yoduro de potasio y fosforilcolina se utilizó por su contenido de selenio y zinc con el fin de promover la síntesis de compuestos antioxidantes, dado que el selenio en forma de selenocisteína, es un cofactor de la glutatión peroxidasa y el zinc hace parte de la enzima Cu-Zn-superoxido dismutasa (Cu-Zn SOD) (Goyer & Clarkson, 2001).

El dimetilsulfóxido (DMSO) es efectivo en este caso por ser un depurador de especies reactivas de oxígeno (Andrews, 1994), con lo que contribuye a reducir la miositis y a detener el proceso de peroxidación lipídica en la membrana celular de las fibras musculares y de los eritrocitos lo que favorece la supresión de un probable evento hemolítico intra y extravascular. Adicionalmente, el DMSO es un diurético potente que aumenta el flujo sanguíneo renal (Andrews, 1994), y con ello reduce o suprime el efecto nefrotóxico de la



mioglobina y la hemoglobina. El uso del DMSO se recomienda en solución isotónica a concentración = 10 %. El DMSO se suministró en solución de Ringer lactato al 2,5 % con el fin de prevenir eventos hemolíticos como consecuencia del rápido desplazamiento del DMSO hacia el espacio extravascular (Andrews, 1994), evitando, de este modo, cambios severos o moderados en la tonicidad del plasma al que son aún más susceptibles los eritrocitos en casos de intoxicación por ionóforos por su efecto sobre membranas lipídicas (Langston *et al.*, 1985).

La fenilbutazona es un antiinflamatorio con propiedad analgésica eficaz en el tejido muscular (Andrews, 1994) el cual se utilizó inicialmente a dosis de choque (8,8 mg/Kg) con el fin de calmar el dolor muscular. En este caso el riesgo de vasoconstricción renal inducida por la fenilbutazona se ve reducido debido a la hidratación al doble de la dosis de mantenimiento y al suministro de DMSO (diurético), con lo que se contribuye al mantenimiento de la perfusión renal.

En eventos de rabdomiolisis inicialmente se incrementa la concentración sérica de creatin kinasa y pasados 10 días se observa una elevación significativa de la concentración sérica de AST (Bezerra *et al.*, 2000). Ello se debe a que la CK es una enzima que se encuentra libre en el sarcoplasma mientras que la AST se encuentra unida a la membrana celular por lo que se requiere el desarrollo de una lesión de mayor severidad para que se eleve de forma significativa la concentración sérica de AST (Valberg, 1996, citado por Bezerra *et al.*, 2000). El aumento de la concentración de CK es más específico de daño muscular (esquelético y cardíaco) dado que la AST puede elevarse en casos de daño hepático (Langston *et al.*, 1985).

El tratamiento antibiótico se instauró por el desarrollo de enfisema en la úlcera del codo. Las penicilinas se utilizaron por su acción sobre bacterias Gram positivas.

Rollinson *et al.* (1987) han reportado el desarrollo de leucocitosis marginal sin cambios en el recuento dife-

rencial en equinos. Kouyoumdjian *et al.* (2001) igualmente reportó el desarrollo de leucocitosis en un caso de intoxicación en humanos. La leucocitosis con neutrofilia y linfocitosis probablemente sea inducida por lesiones a la mucosa intestinal inducida por toxinas bacterianas (Hall, 2001), debido al efecto antibiótico de los ionóforos (Langston *et al.*, 1985), y/o por la liberación de mediadores inflamatorios como consecuencia de la necrosis muscular que posiblemente se presentó como efecto *per se* de los ionóforos o por el decúbito prolongado.

La úlcera por decúbito desarrollada en el codo derecho surge por la aplicación excesiva de presión por periodos prolongados de tiempo, generando un evento isquémico con la posterior necrosis y ulceración. La prevención del desarrollo de úlceras por decúbito en pacientes recumbentes se logra manteniendo al paciente en una superficie blanda, con posicionamiento preferencial en decúbito esternal para minimizar la congestión pulmonar y cambiando la posición cada seis horas (Swaim *et al.*, 1996).


Aunque el paciente se recuperó favorablemente hay que tener en cuenta que el posible daño al miocardio y la subsecuente reparación fibrótica puede generar un desempeño pobre e intolerancia al ejercicio, manifestándose incluso con muerte súbita durante el ejercicio. Doonan *et al.* (1989) reportaron un caso de 12 de 32 caballos, que habían ingerido alimento contaminado con monensina 2 a 4 meses antes, los cuales desarrollaron disturbios circulatorios incluyendo pulsos yugulares, taquicardia y arritmias cardíacas. En 8 de estos caballos se detectaron anomalías electrocardiográficas que incluyeron depresión del segmento S-T, fibrilación auricular, taquicardia auricular paroxística y latidos ventriculares ectópicos; todo ello probablemente como consecuencia de fibrosis miocárdial.

El pronóstico es reservado. Aunque el electrocardiograma no evidenció anomalías, los problemas se pueden presentar una vez el paciente inicie su plan de entrenamiento.

CONCLUSIÓN

El diagnóstico más probable es una intoxicación por ionóforos, basados en las manifestaciones clínicas y en la historia de consumo de alimento para pollos de engorde. No se pudo llevar a cabo un diagnóstico de-

finitivo dado que esto requiere, además de lo anterior, la determinación de la concentración de los ionóforos en el alimento o en el contenido gastrointestinal.



REFERENCIAS BIBLIOGRÁFICAS

- ANDREWS, F. 1994. Acute rhabdomyolysis. En: *Vet Clin North Am Equine Pract.* 10 (3): 567-573.
- BAL, H. 1993. The skin. p: 616-628. En: SWENSON, M., REECE, W. (ed). *Duke's physiology of domestic animals.* 11th ed. Cornell University Press.
- BEZERRA, P., SILVA, M., LANGOHR, I. & BARROS, C. 2000. Intoxicação experimental por monensina em equinos. En: *Pesq Vet Bras.* 20 (3): 102-108.
- DE LA CORTE F. & VALBERG, S. 2000. Treatment of Polysaccharide Storage Myopathy. En: *Compend Contin Educ Pract Vet.* 22 (8).
- DOONAN, G., BROWN, C., MULLANEY, T.; BROOKS, D., ULMANIS, E. & SLANKER, M. 1989. Monensin poisoning in horses – an international incident. En: *Can Vet J.* 30: 165-169.
- GOYER, R. & CLARKSON, T. 2001. Toxic effects of metals. p: 845, 848. En: Klaassen, C. (ed). *Casarett and Doull's Toxicology: The Basic Sciences of Poisons.* 6th ed. The McGraw-Hill Companies, Inc.
- HALL, J. 2001. Toxic feed constituents in the horse. En: *Vet Clin North Am Equine Pract.* 17 (3): 479-489.
- HAMIDINIA, S., SHIMELIS, O., TAN, B., ERDAHL, W., CHAPMAN, C., RENKES, G., TAYLOR, R. & PFEIFFER, D. 2002. Monensin mediates a rapid and selective transport of Pb(2⁺). Possible application of monensin for the treatment of Pb(2⁺) intoxication. En: *J Biol Chem.* 277 (41): 38111-38120. Abstract.
- HANSON, L., EISENBEIS, H. & GIVENS, S. 1981. Toxic effects of lasalocid in horses. En: *Am J Vet Res.* 42 (3): 456-461.
- HULLAND, T. 1993. Muscles and tendons. p: 183-266. En: JUBB, K., KENNEDY, P. & PALMER, N. (ed). *Pathology of Domestic Animals.* Vol. 1. 3rd ed. Academic Press, San Diego.
- KOTSONIS, F., BURDOCK, G. & FLAMM, W. 2001. Food toxicology, p: 1049-1088. En: Klaassen, C. (ed). *Casarett and Doull's Toxicology: The Basic Sciences of Poisons.* 6th ed. The McGraw-Hill Companies, Inc.
- KOUYOUMDJIAN, J., ANANIS, M., SATO, A. & PISSOLATTI, A. 2001. Fatal rhabdomyolysis after acute sodium monensin (Rumensin®) toxicity. En: *Arg Neuropsiquiatr.* 59 (3-A): 596-598.
- LANGSTON, V., GALEY, F., LOVELL, R. & BUCK, W. 1985. Toxicity and therapeutics of monensin: A review. En: *Vet Med.* 80: 75-84.
- MERAL, I. 1998. Effects of different concentrations of monensin on the contractility changes of guinea-pig papillary muscle. En: *Tr J of Veterinary and Animal Sciences.* 22: 145-149.
- MEYER, D. & HARVEY, J. 1998. *Veterinary laboratory medicine. Interpretation and diagnosis.* 2nd ed. W. B. Saunders Company. p: 347, 358-359.
- PATTESON, M. & BUSSITT, K. 1996. Evaluation of cardiac murmurs in horses. En: *In Practice.* September. p: 367-373.
- PATTESON, M. & CRIPPS, P. 1993. A survey of cardiac auscultatory findings in horses. En: *Equine Veterinary Journal.* 25 (5): 409-415.
- ROLLINSON, J., TAYLOR, F. & CHESNEY, J. 1987. Salinomycin poisoning in horses. En: *Veterinary Record.* 121: 126-128.
- BAL, H. 1993. The skin. p: 116-628. En: SWENSON, M. & REECE, W. (ed). *Duke's physiology of domestic animals.* 11th ed. Cornell University Press.
- SUZUKI, K., SATO, H., KIKUCHI, T., ABE, T., NAKAJI, S., SUGAWARA, K., TOTSUKA, M., SATO, K. & YAMAYA, K. 1996. Capacity of circulating neutrophils to produce reactive oxygen species after exhaustive exercise. En: *J Appl Physiol.* 81: 1213-1222.
- SUZUKI, K., TOTSUKA, M., NAKAJI, S., YAMADA, M., KUDOH, S., LIU, Q., SUGAWARA, K., YAMAYA, K. & SATO, K. 1999. Endurance exercise causes interaction among stress hormones, cytokines, neutrophil dynamics, and muscle damage. En: *J Appl Physiol.* 87: 1360-1367.
- SWAIM, S., REID, R. & COATES, J. 1996. Pressure wounds in animals. En: *Compend Contin Educ Pract Vet.* 18 (3).
- WHITLOCK, R. 2002. Diseases of the nervous system. Botulism (Shaker Foals; forage poisoning). p: 1003 -1008. En: BRADFORD, S. (ed). *Large Animal Internal Medicine.* Vol. 2. 3rd ed. Mosby, Inc.