

## Evaluación del movimiento diafragmático por ultrasonografía mediante la medición del índice de excursión en perros

### Evaluation of diaphragmatic movement measuring the excursion index with ultrasonography in dogs

### Avaliação do movimento diafragmático pela ultrassonografia através da mensuração do índice de excursão em cães

*Liliana Carrillo-Rodríguez<sup>1</sup>; Daniel Ibatá-Aristizabal<sup>2</sup>; Laura A. Lyons- Sebá<sup>3</sup>; Nicolás A. Silva-Suárez<sup>4</sup>; Martín O. Pulido-Medellín<sup>5</sup>; Helber E. Balaguera-López<sup>6</sup>; Camilo Romero-Núñez<sup>7</sup>; Anita Roque-Rodríguez<sup>8</sup>*

<sup>1</sup> MV, Universidad de Pamplona, Estudiante Maestría en Ciencias Veterinarias Universidad Pedagógica y Tecnológica de Colombia.

<sup>2</sup> MVZ, Universidad de Caldas, Estudiante Maestría en Ciencias Veterinarias Universidad Pedagógica y Tecnológica de Colombia.

<sup>3</sup> MV, Universidad de la Salle

<sup>4</sup> MV, MSc, Veterinary Emergency Center

<sup>5</sup> MV, Esp, MSc, Investigador asociado UPTC, GIDIMEVETZ

<sup>6</sup> I.A, MSc, PhD, Fisiología Vegetal Profesor Ocasional Universidad Pedagógica y Tecnológica de Colombia

<sup>7</sup> MVZ, PhD, Universidad Autónoma del Estado de México, México

<sup>8</sup> MV, MSc, Docente Universidad de los Llanos Facultad de Ciencias Agropecuarias y Recursos Naturales.

Email: nicolas.silva01@uptc.edu.co

**Recibido:** octubre de 2018

**Aceptado:** 05 de mayo de 2019

#### Resumen

El ultrasonido es una técnica portátil y repetible, que permite evaluar de forma dinámica los movimientos del diafragma. Existen muchas causas que pueden generar disfunción diafragmática y parálisis diafragmática como anestésicos, injuria del nervio frénico, postoperatorio de cirugía cardíaca, torácica o abdominal, enfermedades neuromusculares, metabólicas e infecciosas y causas relacionadas al paciente crítico como sepsis y ventilación mecánica prolongada. Se tuvieron en cuenta cuarenta y ocho perros, entre internados y programados para cirugía electiva, sin signos clínicos cardiorrespiratorios a los cuales se les realizó ultrasonido Global FAST, se evaluó el movimiento del diafragma en modo M en tres posiciones y se registró la medida del índice de excursión diafragmática. Tres de los perros internados fueron excluidos, debido a hallazgos en el ultrasonido, los perros programados para cirugía electiva fueron sometidos al mismo protocolo preanestésico en los mismos tiempos. No se presentaron diferencias estadísticas entre las posiciones. Al comparar la medida del índice de excursión diafragmática entre los perros internados y anestesiados en la posición DLD (decúbito lateral derecho) y DD (decúbito dorsal), se observaron diferencias significativas ( $p < 0,01$ ). El ultrasonido en modo M es una buena herramienta para

medir el índice de excursión diafrágica, proporciona información cuantitativa para la evaluación de la función dinámica diafrágica, la anestesia puede llegar a causar una disminución significativa en el índice de excursión diafrágica, el cual puede permanecer oculto y generar complicaciones anestésicas.

**Palabras clave:** Parálisis diafrágica; perro; ultrasonido en modo M.

## Abstract

The ultrasonographic examination is a portable, non-invasive, repeatable technique that can assess the dynamic movements of the diaphragm. There are several causes for diaphragmatic dysfunction or paralysis, including anesthetic drugs, phrenic nerve injury, postoperative cardiac, thoracic or abdominal surgery; neuromuscular, infectious or metabolic diseases, critical patient comorbidities such as sepsis or prolonged mechanical ventilation complications. The study included forty-eight dogs that were either hospitalized or admitted for elective surgery without cardiorespiratory disease signs. They were evaluated following Global FAST protocol. The diaphragmatic movement was evaluated in M mode and the excursion diaphragmatic index was measured in three different positions. Three dogs were excluded due to their ultrasonographic findings. The same anesthetic protocol was used for the dogs admitted for elective surgery. There was no statistical difference between the dogs evaluated in the three different positions. The excursion diaphragmatic index of the hospitalized dogs compared to anesthetized dogs in right lateral recumbency (RLR) and dorsal recumbency (DR) was significantly different ( $p < 0,01$ ). Mode M ultrasonographic examination is a useful tool to measure the excursion diaphragmatic index in dogs because it provides quantitative information for the evaluation of the dynamic function of the diaphragm. Anesthetic drugs can cause a significant reduction of the excursion diaphragmatic index which, if not evaluated and detected promptly, can cause complications anesthetic.

**Keywords:** diaphragmatic paralysis; dog; M-mode ultrasonography.

## Resumo

O ultra-som é uma técnica portátil e repetível, que permite avaliar de forma dinâmica os movimentos do diafragma. Muitas causas podem gerar disfunção do diafragma e paralisia diafrágica como anestésicos, lesão do nervo frénico, cirurgia cardíaca, torácica ou abdominal, doenças neuromusculares, e infecciosa e metabólica relacionados para paciente crítico como sepsis e faz com que a ventilação mecânica prolongada. Quarenta e oito cães foram tidos em conta, incluindo estágios e agendada para cirurgia electiva sem sinais clínicos cardio-respiratórias que foram submetidos a ultrasons RÁPIDO global, o movimento do diafragma no modo-M foi avaliada em três posições e medição do índice foi gravado de excursão diafrágica. Três dos cães de embarque foram excluídos porque os resultados de ultrason, cães agendados para cirurgia eletiva foram submetidos ao mesmo protocolo pré-anestésica, ao mesmo tempo. Não houve diferenças estatísticas entre as posições para a medição. Ao comparar a medida do índice de excursão diafrágica entre os cães admitidos e anestesiados na posição DLD (decúbito lateral direito) e DD (decúbito dorsal), foram observadas diferenças significativas ( $p < 0,01$ ), sendo este valor menor em cães anestesiado. A ultrassonografia modo-M para medir o índice de excursão diafrágica é uma boa ferramenta, pois fornece informações quantitativas para a avaliação da função dinâmica diafrágica. A anestesia pode causar uma diminuição significativa no índice de excursão diafrágica, que pode permanecer escondidos e geram complicações anestésicas.

**Palavras chave:** Paralisia diafrágica; cão; ultrassonografia modo M.

## Introducción

El ultrasonido Point-of-care se ha convertido en una herramienta diagnóstica, ampliamente utilizada en servicios de urgencias, terapia intensiva y anestesia, tanto en medicina humana como en medicina veterinaria. Las ventajas de este método incluyen mejorar la seguridad al momento de la toma de decisiones agudas, ausencia de radiación ionizante y posibilidad de realizar la evaluación en tiempo real en cualquier unidad médica (Acosta *et al.*, 2018). El diafragma es el principal músculo de la respiración, es responsable de la ejecución de 30-90% del trabajo respiratorio. Junto a los otros músculos respiratorios, permite generar el flujo de aire necesario para el intercambio gaseoso (Carrillo y Galván, 2013). Dentro de las causas que

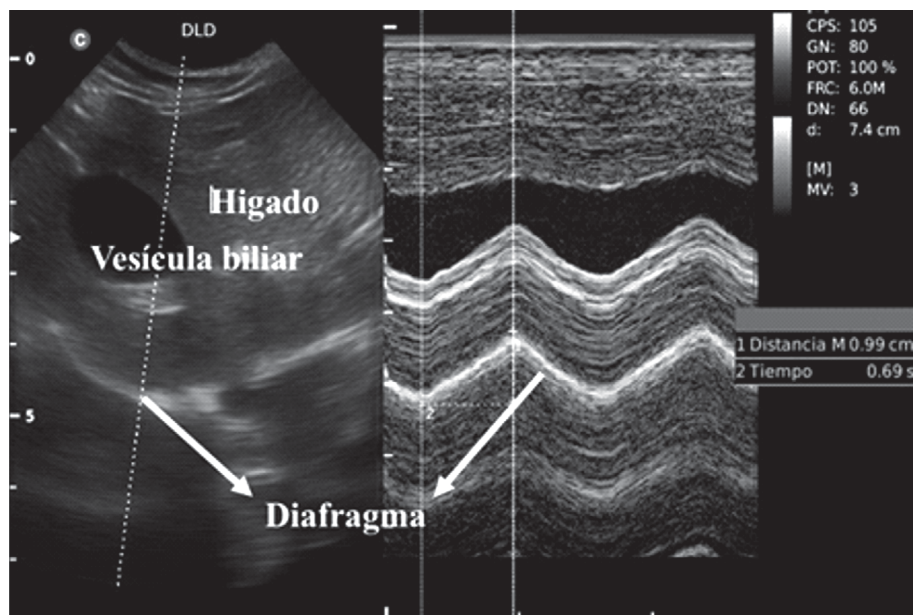
generan disfunción diafrágica está la injuria del nervio frénico, postoperatorio de cirugía cardíaca, torácica o abdominal, injuria asociada a bloqueo del nervio frénico durante el bloqueo del plexo braquial (Acosta *et al.*, 2018), por vía interescalénica o supraclavicular, con una incidencia del 100% y del 67% respectivamente en medicina humana (Bonilla *et al.*, 2012), enfermedades neuromusculares, metabólicas e infecciosas (Acosta *et al.*, 2018). La disfunción diafrágica asociada al paciente crítico se relaciona a la ventilación mecánica prolongada. Dentro de las causas que se destacan están, la neumonía asociada a la ventilación (NAV), lesión pulmonar inducida por ventilación (LPIV), hemorragia digestiva y trombosis venosa profunda (Pérez *et al.*, 2016). La disfunción del

diafragma predispone a los perros a desarrollar complicaciones respiratorias, ya que esta puede prolongar la duración de la ventilación mecánica y provocar un fracaso en la extubación (Yoo *et al.*, 2018). El fracaso en la extubación con la subsecuente reintubación es un factor de riesgo independiente para incremento en la morbimortalidad (Manthous *et al.*, 1998). Se ha reportado parálisis diafrágica en una variedad de especies animales, incluyendo llamas, alpacas, ponis, perros y gatos (Matamis *et al.*, 2013). Los movimientos diafragmáticos se han estudiado por medio de fluoroscopia, la cual permite la visualización directa de los movimientos diafragmáticos, pero no es útil para estudios repetitivos o de larga duración y emplea el uso de radiaciones ionizantes (Zaragoza *et al.*, 2012). El ultrasonido se ha posicionado como una excelente herramienta para la evaluación anatómica y funcional del diafragma en condiciones que alteran su movilidad. La determinación de la excursión diafrágica basada en ultrasonido puede ayudar a identificar perros con disfunción diafrágica. El ultrasonido se considera una técnica de elección ya que es una herramienta simple, portátil, no invasiva y repetible (Grueso *et al.*, 2016). El objetivo de esta investigación fue evaluar el movimiento diafragmático usando ultrasonido en modo M para medir el índice de excursión diafrágica y describir los hallazgos en perros internados y perros sometidos a cirugía electiva.

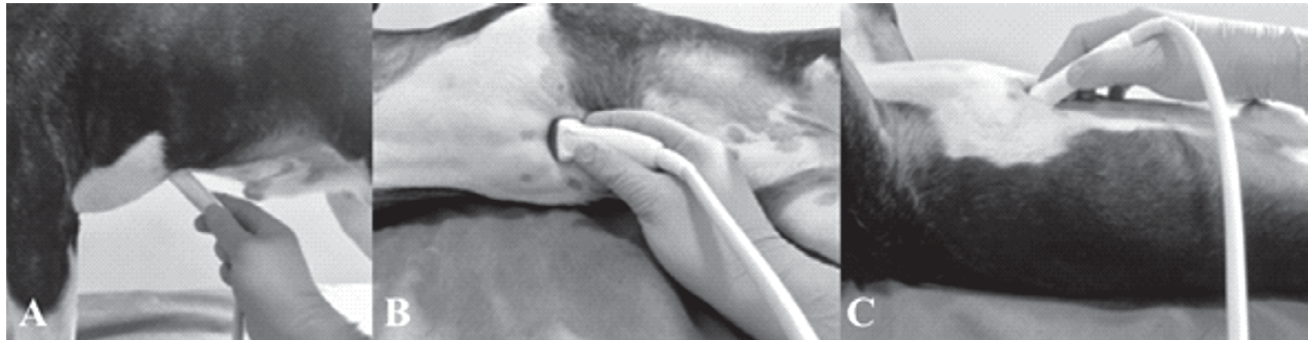## Materiales y métodos

Se tuvieron en cuenta para el siguiente estudio treinta y tres perros adultos, que estuvieran en el servicio de internación, sin patologías cardiorrespiratorias y quince perros programados para cirugía electiva, durante los meses de noviembre a diciembre de 2018 en la clínica veterinaria Kanicat en Bogotá -Colombia. Los perros internados y programados para cirugía fueron seleccionados como aquellos sin antecedentes o signos clínicos de enfermedad cardiorrespiratoria, a los cuales se les realizó ultrasonido pulmonar y cardíaco G-FAST (Focused Assessment with Sonography for Trauma - Global) (Lisciadro, 2016). Los perros con hallazgos ultrasonográficos anormales se excluyeron de los grupos. Con el consentimiento informado del propietario, los perros incluidos en el estudio se examinaron utilizando ultrasonido en modo B y modo M (Fig. 1), con una sonda microconvex 4.5Mhz-8.0Mhz MC6 (Ultrasonido Chison ECO6 VET).

Para la obtención de las imágenes del diafragma se realizaron medidas en tres posiciones, en los perros internados: en estación, decúbito lateral derecho y decúbito dorsal (Fig. 2) y dos posiciones en los perros sometidos a cirugía electiva: decúbito lateral derecho y decúbito dorsal. No se realizó la medida en estación en los perros de cirugía programada ya que al momento de la inducción anestésica no era seguro para el perro ni cómodo para el operador. En las diferentes



**Figura 1.** Imagen ultrasonográfica de la vista subxifoidea del cuadrante hepatodiafragmático donde se ve el hígado la vesícula biliar y el diafragma, obtenida con una sonda microconvex 6 MHz, A la izquierda modo B. A la derecha modo M.

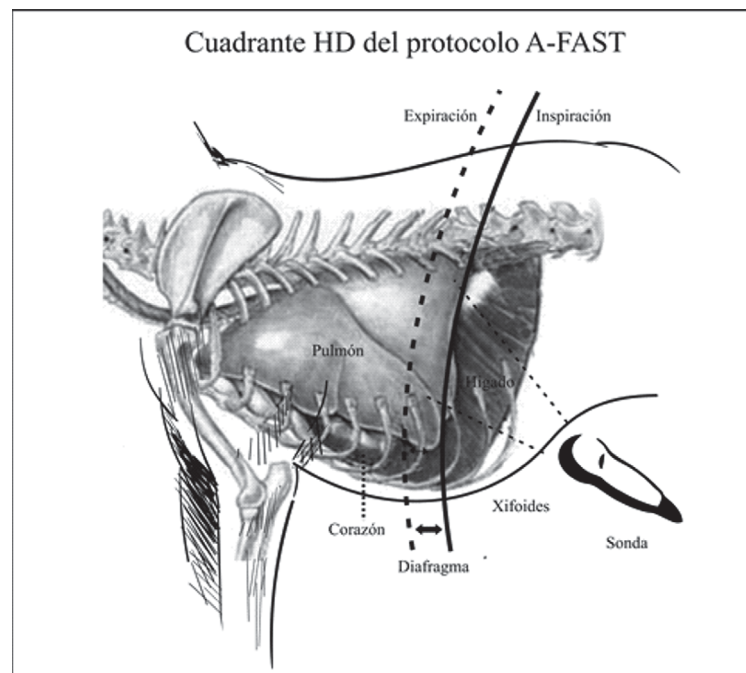


**Figura 2.** Posiciones de evaluación del índice de excursión diafrágica vista subxifoidea del cuadrante hepatodiafrágico, obtenida con una sonda microconvex 6 MHz en perros internados, a) estación, b) decúbito lateral derecho y c) decúbito dorsal.

posiciones se utilizó la vista subxifoidea del cuadrante hepatodiafrágico del protocolo A-FAST (Focused Assessment with Sonography for Trauma – Abdomen), con una inclinación de la sonda de 45° en un corte transversal, presión hacia craneal debajo del proceso xifoideo con la configuración estándar del equipo pre-determinada para cada talla de perros (Fig. 3), el parénquima hepático y la vesícula biliar se utilizaron como ventana acústica y referencia para la localización de la cúpula del hemidiafragma derecho. Los perros programados para cirugía electiva se seleccionaron como perros con clasificación ASA I y II (American Society

of Anesthesiologists) y riesgo anestésico bajo, la evaluación se realizó en la sala de prequirugía y se utilizó el mismo protocolo preanestésico para todos: acepromazina 0.02 mg/kg + tramadol 2mg/kg intravenosos y 10 minutos después la inducción con propofol 4 mg/kg intravenosos, luego de la intubación se realizó de forma inmediata el examen de ultrasonido de diafragma en posición decúbito lateral derecho y decúbito dorsal (Fig. 4).

Se realizó un estudio descriptivo para la evaluación de una técnica diagnóstica como es el US, para comparar



**Figura 3.** Dibujo esquemático que muestra la ubicación de la vista subxifoidea del cuadrante HD (hepatodiafrágico) del protocolo A-FAST (Focused Assessment with Sonography for Trauma – Abdomen), la orientación del haz de ultrasonido y la posición diafrágica en cada fase respiratoria. Durante la inspiración (línea continua), el diafragma normal se mueve hacia la sonda, mientras que durante la espiración (línea de puntos), el diafragma se aleja de la sonda.

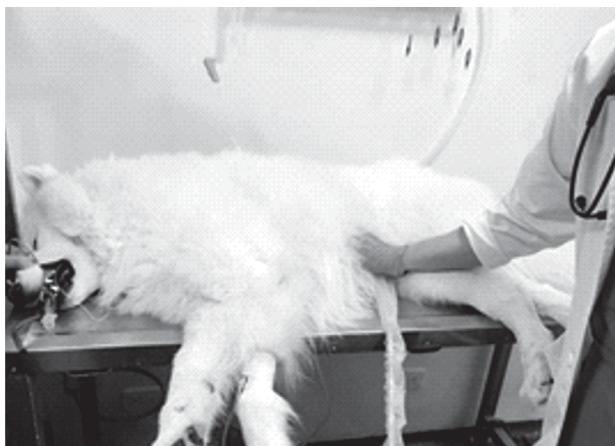el comportamiento del movimiento diafragmático entre los grupos analizados. Hubo cumplimiento de los supuestos de normalidad (Test de Shapiro-Wilk) y de homogeneidad de varianzas (Test de Levene). Para determinar el efecto de las tres posiciones de medición en los perros utilizados se realizó un análisis de varianza, en los demás casos las diferencias estadísticas ( $p \leq 0,05$ ) fueron determinadas mediante una prueba t-student, todo mediante el software SPSS V.19.

El operador registró los movimientos de la cúpula del hemidiafragma derecho, colocando la guía del modo M casi perpendicular al diafragma, se examinaron varios ciclos respiratorios registrando la amplitud de la onda (índice de excursión diafragmática en centímetros), tomado desde su punto máximo de elevación a la línea de base y el período de inicio de la onda hasta la mitad de su longitud de onda (tiempo inspiratorio en segundos) (Fig. 5 - 6), el cociente entre la excursión diafragmática (cm) y el Tiempo inspiratorio (seg) dio la velocidad de contracción diafragmática, variable calculada que también fue registrada.

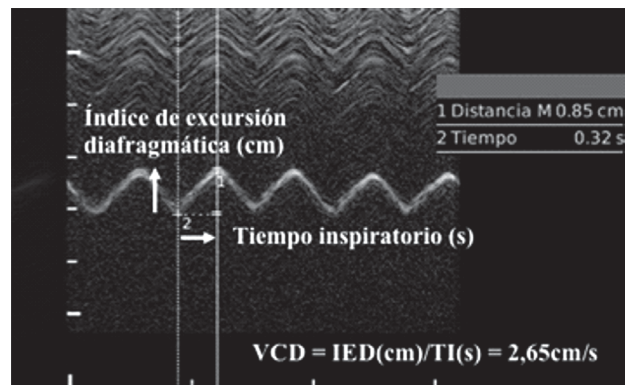
## Resultados

### Perros internados

Un total de 33 perros que se incluyeron inicialmente en el grupo de internados, en base a los hallazgos del examen clínico y ultrasonido de pulmón y corazón. Se excluyeron perros con patrón de respiración restrictiva con signos de patrón nodular pulmonar bilateral ( $n = 1$ ) (Fig. 7), aumento en el tiempo inspiratorio, que no permitió identificar bien la onda para la toma de medidas ( $n = 1$ ), fluido libre abdominal y movimientos diafragmáticos disminuidos, shock séptico ( $n = 1$ ) (Fig. 8). El total



**Figura 4.** Evaluación ultrasonográfica en la sala de prequirugía, perro intubado para cirugía electiva en posición de decúbito lateral derecho.



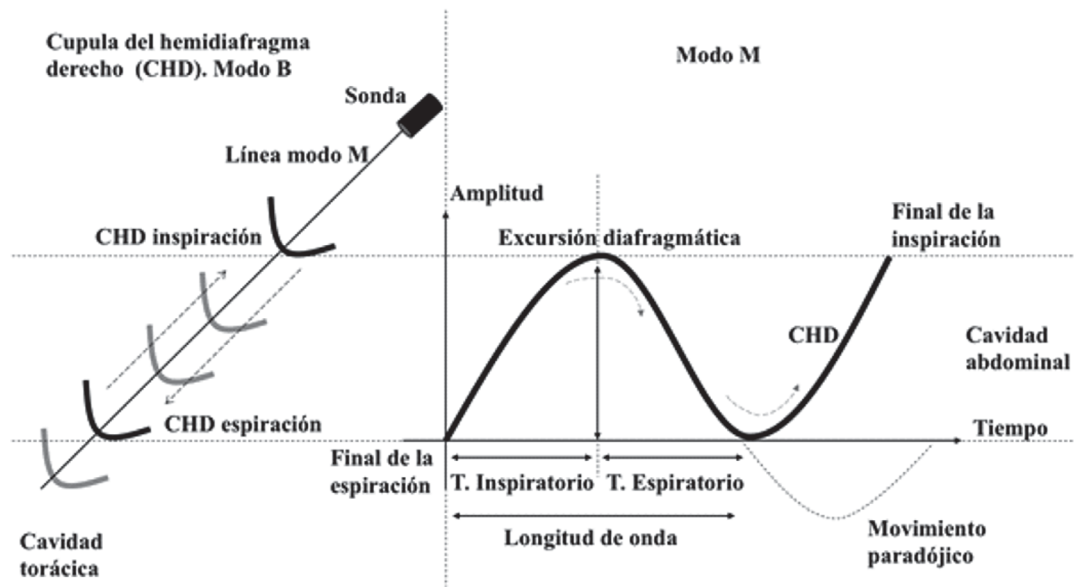
**Figura 5.** Medición mediante ultrasonido en modo M de la amplitud de la onda (índice de excursión diafragmática (IED) en centímetros), tomado desde su punto máximo de elevación a la línea de base y el período de inicio de la onda hasta la mitad de su longitud de onda (tiempo inspiratorio en segundos). Cálculo de la velocidad de contracción diafragmática (VCD).

de los perros tenían entre 1 - 12 años y entre 2,5 y 50 kg de peso.

**Índice de excursión diafragmática (cm):** en relación a los perros internados, no se presentaron diferencias estadísticas entre las tres posiciones de la medición, reportándose valores promedio entre 1,45 y 1,47 cm (Tabla 1). En los perros anestesiados tampoco hubo diferencias estadísticas en las dos posiciones evaluadas (Tabla 2). Al comparar los perros para la medición de DLD (decúbito lateral derecho) se observaron diferencias significativas ( $P < 0,01$ ), siendo este valor mayor en los perros internados (Tabla 3). Al evaluar a posición DD (decúbito dorsal), los perros internados también presentaron significativamente el mayor valor ( $P < 0,01$ ; Tabla 4).

**Tiempo inspiratorio (s):** no se presentaron diferencias estadísticas entre las posiciones de la medición para perros internados (Tabla 1), tampoco para perros anestesiados (Tabla 2). En la medición de DLD, se encontró que los perros internados presentaron con diferencias estadísticas un mayor tiempo ( $0,78 \pm 0,06$  s; Tabla 3). En la posición DD, los perros internados también presentaron significativamente ( $P < 0,01$ ) el mayor tiempo con  $0,84 \pm 0,08$  s (Tabla 4).

**Velocidad de contracción diafragmática ( $m s^{-1}$ ):** no se observaron diferencias estadísticas entre las posiciones de la medición para perros internados, ni para perros anestesiados (Tabla 1 y 2). Al comparar perros internados con perros anestesiados se pudo evidenciar que los primeros presentaron mayor velocidad ( $P < 0,01$ ), tanto para DLD (Tabla 3) como para la posición DD (Tabla 4).



**Figura 6.** Esquema del movimiento de la cúpula del hemidiafragma derecho (CHD), hacia la sonda durante la inspiración espontánea en modo B, dentro de la cavidad abdominal y su registro en ondas en el modo M, el inicio de la onda marca el final de la espiración, y el punto más alto de la onda el final de la inspiración, la amplitud de la onda (índice de excursión diafragmática en centímetros), el período de inicio de la onda hasta la mitad de su longitud de onda (tiempo inspiratorio en segundos), el resto de la longitud de onda representa el tiempo espiratorio, la onda punteada del modo M hacia abajo, representa el movimiento del diafragma que se aleja de la sonda hacia la cavidad torácica, se denomina movimiento diafragmático paradójico y se define como un movimiento diafragmático.

**Tabla 1.** Efecto de la posición de la medición sobre el Índice de excursión diafragmática, el tiempo y la Velocidad de contracción diafragmática en perros internados

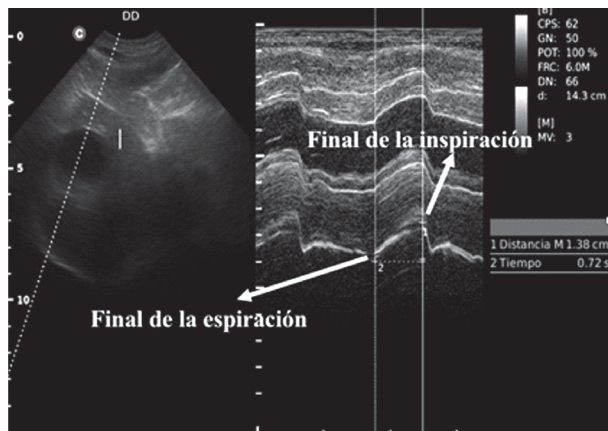
Parámetro	Posición de la medición			P-valor
	Estación	DLD	DD	
Índice de excursión diafragmática (cm)	1,47±0,10	1,49±0,08	1,45±0,07	0,943
Tiempo (s)	0,70±0,06	0,77±0,06	0,84±0,08	0,312
Velocidad de contracción diafragmática (m s <sup>-1</sup> )	2,42±0,23	2,26±0,21	2,06±0,19	0,483

El promedio está acompañado ± del error estándar  
 DLD: decúbito lateral derecho  
 DD: decúbito dorsal

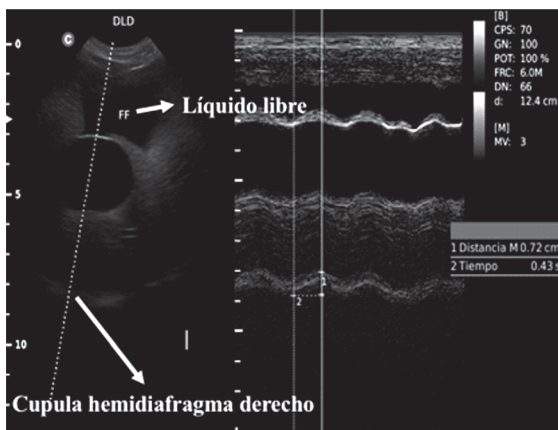
**Tabla 2.** Efecto de la posición de la medición sobre el Índice de excursión diafragmática, el tiempo y la Velocidad de contracción diafragmática en perros anestesiados

Parámetro	Posición de la medición		P-valor
	DLD	DD	
Índice de excursión diafragmática (cm)	0,50±0,13	0,62±0,11	0,224
Tiempo inspiratorio (s)	0,28±0,07	0,35±0,05	0,106
Velocidad de contracción diafragmática (m s <sup>-1</sup> )	1,47±0,49	1,7±0,24	0,881

El promedio está acompañado ± del error estándar  
 DLD: decúbito lateral derecho  
 DD: decúbito dorsal



**Figura 7.** Patrón de movimiento diafragmático compatible con respiración restrictiva en modo M, en un perro con patrón nodular en su evaluación ultrasonográfica de pulmón.

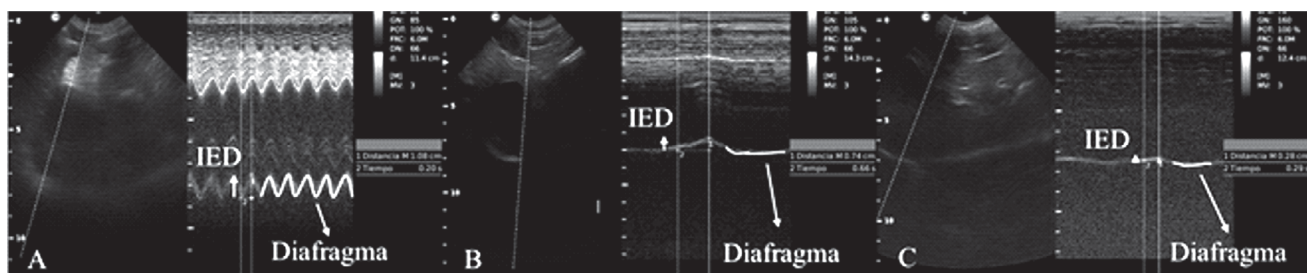


**Figura 8.** Líquido libre abdominal en modo M (FF) y movimiento diafragmático disminuido en modo M en un Siberian Husky de 3 años.

## Discusión

Luego de evaluar la dinámica del diafragma con ultrasonido en modo M, el límite inferior del índice de excursión diafragmática del domo del hemidiafragma derecho se estimó en perros internados fue 1,45 mm, no se encontró diferencia estadísticamente significa-

tiva en la evaluación en las diferentes posiciones en perros sanos y anestesiados del índice de excursión diafragmática, tiempo inspiratorio y velocidad de contracción diafragmática. Al comparar los perros para la medición del índice de excursión diafragmática DLD (decúbito lateral derecho) y DD (decúbito dorsal), se observaron diferencias significativas ( $p < 0,01$ ), siendo el valor menor en los perros anestesiados (Fig. 9). Hubo algunas limitaciones en este estudio; no se evaluaron perros sanos, sino perros internados en los cuales puede existir disfunción diafragmática oculta, que afecte la medición del índice de excursión diafragmática, los cuales pueden influir sobre los resultados encontrados. Los perros internados y anestesiados no se sometieron a pruebas de función cardiopulmonar. Se utilizó G-FAST para definir el estado cardiopulmonar normal. Los resultados no indican necesariamente una función cardiopulmonar normal, por eso no se descarta que los perros internados y anestesiados tengan algún grado de disfunción diafragmática o lesión cardiopulmonar primaria o secundaria que pueda alterar la medición del índice de excursión diafragmática, otra de las limitantes del estudio fue que solo se tuvo en cuenta el valor de la medición del índice de excursión diafragmática de la cúpula del hemidiafragma derecho y no la del izquierdo, por la dificultad en la visualización de la ventana generada por la posición anatómica normal del estómago y el bazo. La difusión diafragmática puede ser una de las complicaciones que generan un desafío frecuente en cuidados intensivos y perros post quirúrgicos (Beal *et al.*, 2001), ya que puede permanecer oculta generando una falla ventilatoria mecánica, la cual puede ser primaria o secundaria teniendo en cuenta las múltiples causas que la pueden provocar como el SDRA (síndrome de distress respiratorio agudo), neumonía, dolor, fiebre, *ETC.* Se ha reportado en perros post quirúrgicos de la columna cervical como slot ventral (Rossmeisl *et al.*, 2013), cirugía torácica y movilización de la arteria mamaria interna. También se reportan lesiones indirectas por separadores del esternón o mal uso de dispositivos de electrocauterio



**Figura 9.** Imágenes de ultrasonografía en modo B y modo M de la cúpula del hemidiafragma derecho de 3 diferentes perros y la medición del índice de excursión diafragmática (IDE). (A). movimiento del diafragma normal en perro internado (B) movimiento del diafragma disminuido en perro de cirugía electiva. (C). Diafragma sin movimiento en perro de cirugía electiva.

**Tabla 3.** Comparación del Índice de excursión diafragmática, el tiempo y la Velocidad de contracción diafragmática entre perros internados y anestesiados con medición en decúbito lateral derecho.

Parámetro	Perros		P-valor
	Internados	Anestesiados	
Índice de excursión diafragmática (cm)	1,54±0,09	0,50±0,13	0,000
Tiempo (s)	0,78±0,06	0,28±0,07	0,000
Velocidad de contracción diafragmática (m s <sup>-1</sup> )	2,28±0,20	1,47±0,49	0,074

El promedio está acompañado ± del error estándar

**Tabla 4.** Comparación del Índice de excursión diafragmática, el tiempo y la Velocidad de contracción diafragmática entre perros internados y anestesiados con medición en decúbito dorsal.

Parámetro	Perros		P-valor
	Internados	Anestesiados	
Índice de excursión diafragmática (cm)	1,45±0,07	0,62±0,11	0,000
Tiempo (s)	0,84±0,08	0,35±0,05	0,000
Velocidad de contracción diafragmática (m s <sup>-1</sup> )	2,06±0,19	1,70±0,24	0,259

El promedio está acompañado ± del error estándar

(Raillard *et al.*, 2017). Todas estas pueden generar una injuria mecánica del nervio frénico y como consecuencia la lesión diafragmática y el fallo ventilatorio. Es por esta razón que el uso de una herramienta portátil y practica para el monitoreo de la ventilación como el ultrasonido cobra importancia en la aplicación de estos casos y escenarios como la médica interna, urgencias, radiología, anestesia, cirugía y los cuidados intensivos. El efecto de los fármacos que se usan para la premedicación e inducción de los perros sometidos a cirugía electiva, sobre el sistema cardiorrespiratorio, comúnmente se evalúa de acuerdo con sus signos vitales, la frecuencia cardíaca, la frecuencia respiratoria, SpO<sub>2</sub>, la presión arterial (Kennedy y Smitha, 2015). La medición del índice de excursión diafragmática mediante ultrasonido muestra una gran ventaja en la detección temprana de alteraciones en la movilidad del diafragma, permitiendo evaluar en tiempo real cambios generados esperados como la apnea posinducción (PIA), generada por el aumento en la velocidad de infusión de los medicamentos y así, el aumento de la concentración en sangre y cerebro (Bigby *et al.*, 2017).

## Conclusión

Los hallazgos del estudio actual indicaron que el ultrasonido en modo M de la cúpula del hemidiafragma derecho para medir el índice de excursión diafragmática, es una buena herramienta, ya que proporciona información cuantitativa para la evaluación de la fun-

ción dinámica diafragmática, es precisa, reproducible, sin radiación ionizante, fácil de realizar y costo efectiva para el monitoreo respiratorio en escenarios donde este se puede ver alterado como urgencias, perros en ventilación mecánica y anestesia (apnea posinducción).

## Agradecimientos

Al Dr. Greg. Lisciandro por motivar el uso del ultrasonido G-FAST en perros y gatos y al Dr. Enrique Vallejo por apoyar el desarrollo científico enfocado a la práctica diaria.

## Conflicto de intereses

Los autores declaran no tener ningún conflicto de intereses.

## Referencias

- Acosta CM, Urbano MS, Tusman G. Estudio sonográfico del diafragma. una nueva herramienta diagnóstica para el anestesiólogo. *Rev Chil Anest.* 2018;47(2):110-124.
- Beal MW, Paglia DT, Griffin GM. Ventilatory failure, ventilator management, and outcome in dogs with cervical spinal disorders: 14 cases (1991–1999). *J Am Vet Med Assoc.* 2001;218(10):1598-1602.
- Bigby S, Beths T, Bauquier S, Carter J. Effect of rate of administration of propofol or alfaxalone on induction dose require-



- ments and occurrence of apnea in dogs. *Vet Anaesth Analg*. 2017;44(6):1267-1275.
- Bonilla-Ramírez AJ, Grueso-Angulo R, Peñate-Suárez EE. Parálisis diafragmática secundaria a bloqueo de plexo braquial vía infraclavicular para cirugía de miembro superior. *Rev Col Anest*. 2012;39(4):589-94.
- Carrillo-Esper R, Galván-Talamantes Y. Evaluación ultrasonográfica del diafragma en el enfermo grave. *Rev Asoc Mex Med Crit y Ter*. 2014;28(3):187-194.
- Grueso-Angulo R, Bonilla-Ramírez AJ, Moreno-Oliveros M, Sanín-Hoyos A, Winograd-Gómez V, Rivera-Herrera MA, Orejarena-Anzola V, Luna-Durán AM, Laverde-Zerda V. Evaluación de la motilidad diafragmática por ultrasonido en pacientes llevados a cirugía ortopédica de miembro superior utilizando bloqueo infraclavicular. *Universidad Medicina*. 2016;57(2):155-62.
- Kennedy MJ, Smitha JL. A comparison of cardiopulmonary function, recovery quality, and total dosages required for induction and total intravenous anesthesia with propofol versus a propofol-ketamine combination in healthy Beagle dogs. *Vet Anaesth Analg*. 2015;42(4):350-359.
- Lisciandro G. 2016. *Focused Ultrasound Techniques for the Small Animal Practitioner*. Buenos Aires: Inter-Medica.
- Manthous-Constantine A, Schmidt-Gregory A, Hall-Jesse B. Liberation from mechanical ventilation. A-decade of Progress. *Chest*. 1998;114(3):886-901.
- Matamis D, Soilemezi E, Tzagourias M, Akoumianaki E, Dimassi S, Boroli F, Richard JC, Brochard L. Sonographic evaluation of the diaphragm in critically ill patients. Technique and clinical applications. *Intensive Care Med*. 2013;39(5):801-810.
- Pérez-Calatayud ÁA, Carrillo-Esper R, Arch-Tirado E. Propuesta de evaluación cuantitativa en el protocolo ultrasonográfico para retiro de la ventilación mecánica invasiva (GMEMI score). *Gac Méd Méx*. 2016;152(3):304-312.
- Raillard M, Murison PJ, Doran IP. Suspected bilateral phrenic nerve damage following a mediastinal mass removal in a 17-week-old pug. *Can Vet J*. 2017;58(3):270-274.
- Rossmesl JH, White C, Pancotto TE, Bays A, Henao-Guerrero PN. Acute Adverse Events Associated With Ventral Slot Decompression in 546 Dogs With Cervical Intervertebral Disc Disease. *Vet Surg*. 2013;42(7):795-806.
- Yoo JW, Lee SJ, Lee JD, Kim HC. Comparison of clinical utility between diaphragm excursion and thickening change using ultrasonography to predict extubation success. *Korean J Intern Med*. 2018;33(2):331-339.
- Zaragoza-Lemus G, Limón-Muñoz M, García-Reyes W. Evaluación ultrasonográfica de la parálisis hemidiafragmática secundaria a bloqueo interescalénico. *Cir Cir*. 2012;80(5):352-356.